AUS DEM RÖNTGENINSTITUT DER UNIVERSITÄT BASEL
[Vorsteher: Prof. Dr. M. LÜDIN.]

# PANKREASZYSTEN IM RÖNTGENBILD

INAUGURAL-DISSERTATION

ZUR

ERLANGUNG DER DOKTORWÜRDE DER
MEDIZINISCHEN FAKULTÄT DER UNIVERSITÄT BASEL

VORGELEGT VON
ARTUR ICIGSON
aus
RIGA (LETTLAND)

RIGA 1936

Von der medizinischen Fakultät Basel genehmigt
auf Antrag von Prof. Dr. M. Lüdin.

Tag der Promotion: 6. Juni 1936.

R. UNIV.
BIBLIOTHEEK
LEIDEN

Die direkte Darstellung des normalen Pankreas und seiner pathologischen Veränderungen im Röntgenbilde ist bis heute unmöglich; nur gelegentlich lassen sich krankhafte Veränderungen, wie Konkremente, abnorme Schatten zystischer Gebilde sowie Verkalkungen derselben, röntgenologisch erfassen.

Umsomehr ist eine zielbewusste indirekte röntgenologische Darstellungsweise des Pankreas und insbesondere seiner zystischen Veränderungen seit der ersten klassischen Beschreibung einer Pankreaszyste durch SCHLESINGER (61) ausgebaut worden, welche im wesentlichen darin besteht, die durch zystische Veränderungen der Bauchspeicheldrüse bedingten Lage und Formvariationen der Nachbarorgane — Magen, Duodenum, Kolon — für die Diagnose zu verwerten. Dank ihrer Grösse und der glatten, gleichmässigen Kontur haben sich die zystischen Gebilde innerhalb der anderen Pankreaserkrankungen als günstigstes Untersuchungsobjekt erwiesen.

Auf Grund von 5 Fällen des Basler Univ.-Röntgeninstitutes und der erreichbaren Literatur soll auf Anregung und unter Leitung von Herrn Prof. M. LÜDIN, dem ich dafür zu bestem Dank verpflichtet bin, die Röntgendiagnose der Pankreaszysten, wie sie sich aus der Topographie ihrer einzelnen Formen ergibt und ihre Differentialdiagnose zu anderen Erkrankungen im Zusammenhang besprochen werden.

Der Begriff «Pankreaszyste» umfasst Bildungen verschiedener Aetiologie und Genese (vgl. GROSS u. GULEKE (*22*), MÜLLER (47), KÖRTE (*36*), LAZARUS (38), YAMANE (75). Die von KÖRTE (*36*) gegebene Einteilung auf Grund der Arbeiten von VIRCHOW, DIECKHOFF, LAZARUS und TILGER gibt am besten einen Ueberblick über die Ent-

stehungsmöglichkeiten zystischer Tumoren des Pankreas.

Man unterscheidet danach:

1. Retentionszysten:
   a) durch Verlegung des Ausführungsganges,
   b) bei interstitieller Pancreatitis durch Abschnürung der Drüsenacini.
2. Proliferationzysten (Cystoma glandulare proliferans).
3. Degenerationszysten (durch Erweichung von Tumoren, durch Selbstverdauung eingekapselter Blutextravasate, durch Degeneration von Drüsenläppchen auf dem Boden einer akuten Pancreatitis).
4. Pseudozysten, oft traumatischen Ursprungs.

Hinzuzufügen wären noch: 5. Dysontogenetische Zysten nach WEGELIN (72) und YAMANE (75), 6. Dermoidzysten JELEZAREFF (32), JUDD (33) sowie 7. Echinokokkuszysten vgl. HANSER 25, ROTON 60.

Aus dieser Zusammenstellung geht hervor, dass die Einteilung verschiedene fliessende Uebergänge der einzelnen Formen in sich birgt und deren endgültige Differenzierung der pathologischen Anatomie überlassen werden muss, obgleich auch sie nicht stets die Entscheidung über die vorliegende Form treffen kann (vgl. GRUBER 23, v. LEDEBUR 39). Praktisch sind die meisten zur Operation kommenden Zysten Pseudozysten (KÖRTE 36), und das prinzipiell Verschiedene, das die Pseudozysten von allen anderen als echte Zysten zusammengefassten Bildungen trennt, ist die Epithelauskleidung der echten Zysten, deren die meist durch Trauma entstandenen Pseudozysten entbehren, weil infolge der «Autodigestion des Blutergusses und der Gewebstrümmer» (LAZARUS 38) es in der Umgebung derselben zur Ausbildung einer bindegewebigen Zystenkapsel kommt. — Wir werden daher in der Besprechung der Röntgensymptomatologie aus praktischen Gründen die Bezeichnung «Pankreaszyste» gebrauchen, weil nur in den seltensten Fällen die Pseudozysten für sich typische Bilder geben, nämlich bei Flüssigkeitsspiegelbildungen infolge Infektion mit gasbilden-

den Bakterien und nur dann a priori die Stellung einer pathologisch-anatomischen Vermutungsdiagnose ermöglicht werden kann.

In einer neuesten Arbeit (GERTH 20) wird eine Trennung der Pankreaszysten und Pseudozysten von den als «Bursazysten» und als «abgekapselte Ergüsse der Bursa omentalis» bezeichneten Gebilden gefordert.

Im Krankheitsbild der Pankreaszysten herrscht eine Mannigfaltigkeit von Symptomen, wie sie der verschiedenartigen Aetiologie entspricht, und ich begnüge mich mit dem Hinweis darauf, dass aus den an 600 in der Weltliteratur veröffentlichten Fällen die Erkenntnis gewonnen ist, dass kein pathognomonisches Bild dieser Krankheit besteht (MÜLLER — Statistik über 198 Fälle (47), trotzdem es als fest umrissen gilt. Es gruppieren sich vielmehr die klinischen Symptome in folgende Gruppen:

1. Verdrängungserscheinungen der sich ausdehnenden Zyste. — Typischer «Pankreasschmerz», der sich bis zu Anfällen steigern kann, Ausstrahlung des Schmerzes nach links und in die Schulter; Erbrechen, Uebelkeit, Appetitlosigkeit, Ileuserscheinungen. Selbst Albuminurie und Hämaturie als Folge der Kompression sind beobachtet worden.
2. Ausfallserscheinungen der inneren und äusseren Sekretion. — Diabetes wird selten beobachtet (vgl. Fall 1 und 4), dagegen wird hoher diagnostischer Wert dem vermehrten Diastasenachweis nach WOHLGEMUTH in Harn und Serum beigemessen (MÜLLER 47, MIRIZZI 45); An-Sub-Superacidität; Fettstühle wie überhaupt verminderte Ausnutzung der Nahrung durch Pankreasfermente.
3. Allgemeinerscheinungen. — Abmagerung bis zu Marasmus. Die Erscheinungen sind sehr wechselnd je nach Grösse und Ausdehnung der Zyste als auch nach Dauer der Erkrankung.
4. Der Nachweis einer zystischen Geschwulst gilt als einzig sicheres Symptom.

Aus der Fülle der genannten Symptome kann jedes für sich allein auftreten, sich mit anderen kombinieren, besitzt aber ausser dem sicheren Nachweis einer zystischen Geschwulst keinen pathognomonischen Charakter.

Die Röntgenuntersuchung vermag nun den Nachweis eines zystischen Tumors als das wichtigste Zeichen der Pankreaszystenerkrankung zu erbringen und zwar «je versteckter die Zyste liegt, und der Palpation und Perkussion nicht zugänglich ist, mit um so auffälligerem Erfolge werden wir dann die Röntgendiagnose heranziehen» (ESAU 17).

Die Röntgendiagnose gründet sich, wie eingangs erwähnt, auf den indirekten Nachweis der Zyste und dieser setzt die Kenntnis von Anatomie, vor allem der topographischen Beziehungen des Pankreas zu den Nachbarorganen voraus, denn sie sind es, welche im kontrastgefüllten Zustand die Zyste sichtbar umrahmen und damit die Diagnose bestimmen.

Bezüglich der Anatomie des Pankreas heisst es bei CORNING (13): «Das Pankreas stellt eine längliche Drüsenmasse dar, welche von der Facies pancreatica der Milz linkerseits bis in die Konkavität der Duodenalschlinge reicht und um die Lendenwirbelsäule abgebogen ist. Wir unterscheiden das stark aufgetriebene, der Duodenalschlinge angelagerte Caput pancreatis von dem in Höhe des zweiten Lumbalwirbels abgebogenen Corpus, das sich teilweise als Tuber omentale pancreatis über die kleine Kurvatur des Magens erhebt, endlich den schmächtigen, zungenförmigen Pankreasschwanz (Cauda pancreatis), welcher bis zum Milzhilus reicht.»

Was die Lage und Beziehungen der einzelnen Abschnitte des Pankreas zu den anderen Organen anbelangt, so genügt für unsere Betrachtung hervorzuheben, dass der Kopf sich besonders mit der Pars descendens duodeni verbindet und dass zwischen Magen und Duodenum ein normalerweise im Röntgenbild als Aufhellung imponierender Zwischenraum entsteht, indem die präpylorische Partie des Magens über den Pankreaskopf hinwegzieht. Den Pankreaskörper und Pankreasschwanz überzieht das Peritoneum der dorsalen Wand der Bursa omentalis; an der vorderen Wand der Bauchspeichel-

drüse verläuft die Anheftungslinie des Mesocolon transversum, was die mögliche Zystenentwicklung in dasselbe hinein, gleichsam in eine von der Entwicklungsgeschichte vorgezeichnete Bahn erklärt. Die Cauda zeigt eine Aushöhlung zur Aufnahme des Magenfundus und tritt in wechselnde Beziehung zur vorderen Fläche der Niere, je nach dem Stande derselben.

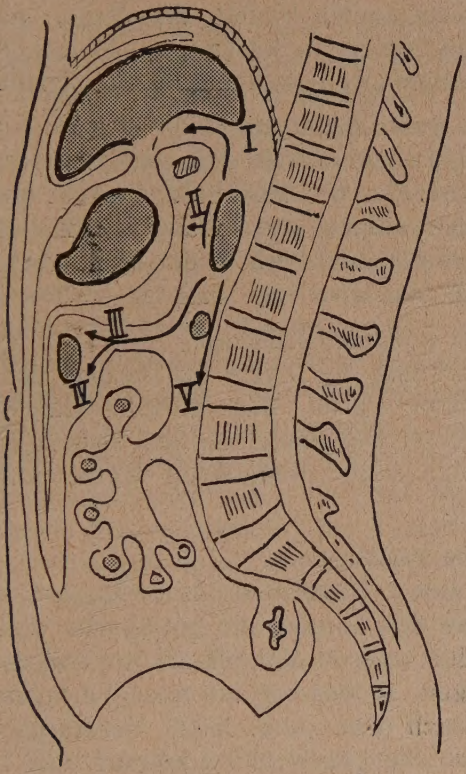


**Fig. 1. Wege der Ausbreitung von Pankreaszysten.**
In Anlehnung an Porta und Roversi bei Benützung einer Figur von Corning.

In Bezug auf Form zitieren wir CORNING (13): «Die Form des Pankreas wird wesentlich durch den von benachbarten Organen auf die weiche Drüsenmasse ausgeübten Druck bestimmt.» «Umgekehrt können wir sagen, dass jede Vo-

lumzunahme dieser Drüse Form und Lage der anliegenden Organe — im besonderen Magen, Duodenum, seltener auch Kolon — beeinflussen wird» (LÜDIN 43).

Dies vorausgesetzt, gehen wir an die Beschreibung der Lagerungsmöglichkeiten von Pankreaszysten in den von LAZARUS angegebenen «Species», welche die uns interessierenden verschiedenartigen Röntgenbilder bedingen. Das Schema (Fig. 1) zeigt im sagittalen Schnitt, entsprechend den dort eingezeichneten Pfeilen, die Wege, auf denen sich Pankreaszysten von ihrem Ausgangspunkt aus entwickeln und zu den fünf pathologisch-anatomischen Typen führen können:

I. Species gastrohepatica.
Die Zyste entwickelt sich zwischen Leber und kleiner Kurvatur des Magens und wölbt hierbei das Lig. gastrohepaticum vor, wobei die nachgiebige kleine Kurvatur je nach Grösse der Zyste verschieden stark verschoben wird (vgl. Fall 1).

II. Species retroventricularis.
Entwicklung der Zyste im Bereich der vom Magen bedeckten Partie der hinteren Bauchwand (Bursa omentalis). Der Magen ist dem Drucke der sich hinter ihr nach vorn drängenden Zyste ausgesetzt (vgl. Fall 3).

III. Species gastrocolica.
Bei dieser häufigsten Lagerungsart stehen dem Drucke des Tumors die geringsten Widerstände seitens der grossen Magenkurvatur und des Querdarms entgegen, so dass es zu einer Verlagerung des Magens nach oben und einer Verdrängung des Kolon transversum nach unten kommt (vgl. Fall 4). Für die Häufigkeit dieser Art spricht, dass von den 11 von TOUW u. BOEKELMANN (71) veröffentlichten Fällen 9 hierher gehören.

IV. Species mesocolica.
Die Zyste drängt sich zwischen die beiden Blätter des Mesokolon hinein, dabei kann das Kolon transv. vor der Zyste oder über ihr gelagert sein.

V. Species praevertebralis.

Es handelt sich bei diesem seltensten Vorkommen um eine längs der Wirbelsäule vor sich gehende Entwicklung; die von JUDD (34) gemachte Beobachtung einer Pankreaszyste im Mesosigma zeigt das enorme Senkungsvermögen dieser Gebilde im retroperitonealen Bindegewebe; der von PRIMROSE mitgeteilte Fall liess zunächst an Ovarialcyste denken.

Aus diesen verschiedenen anatomischen Abarten der Zystenentwicklung geht hervor, dass sich Pankreaszysten nach oben, unten und vorn ausbreiten können. Das Pankreas als Ausgangspunkt scheint hierbei keinen fest fixierten Körper zu bilden, da es nach anatomischen und röntgenologischen Untersuchungen (HITZENBERGER 30, HARING 28) eine bedeutende statische und respiratorische Verschiebbarkeit aufweist, so dass eine retropankreatische Zystenentwicklung nicht nur theoretisch möglich, sondern auch in einem Falle schon beobachtet worden ist (Kyste hydatique rétropancréatique RICARD 59). Neben diesen verschiedenen Wachstumsrichtungen in der Verticalen weist die Zystenentwicklung je nach primärem Sitz in Caput, Corpus oder Cauda wechselnde Befunde in der Horizontalen auf, begleitet von den charakteristischen Verdrängungserscheinungen an den Nachbarorganen. Dieser wechselnde Sitz vergrössert die Variationsbreite der möglichen Erscheinungsformen in anatomischer und somit auch in röntgenologischer Hinsicht. Die Angaben über das Befallensein der drei Pankreasteile sind verschieden (MÜLLER 47), so dass sich über die Häufigkeit des primären Sitzes keine eindeutigen Angaben machen lassen. — Durch die von KÖRTE (36) gegebenen Figuren werden die anantomischen Verhältnisse der einzelnen Formen klar veranschaulicht, ebenso durch die von TOUW u. BOEKELMANN wiedergegebenen Abbildungen OSERS (50).

Entsprechend den geschilderten Lokalisationsmöglichkeiten gestaltet sich auch das Röntgenbild.

Das charakteristische Bild ergibt die gewöhnliche Magendarmserie, wobei ein Kontrasteinlauf in den Fällen sich

als notwendig erweist, wo es durch starke Kompressionswirkung zur Stagnation des oral eingenommenen Kontrastes kommt. Die in der Literatur genannten Hilfsmassnahmen: Lufteinblähung in Magen und Kolon, Wasserfüllung des Kolons bieten bei der Röntgenuntersuchung keine Vorteile, ebenso wenig das Pneumoperitoneum.

Eine grosse Bedeutung ist dem der Aufnahme vorausgehenden Durchleuchtungsbild beizumessen, weil die Breipassage Einblicke in funktionelle Störungen gibt, welche das Bild nicht zum Ausdruck bringt. Hinweggehen peristaltischer Wellen über die eingedellte Partie, Stenoseperistaltik, Ruhigstellung des Zwerchfells verstärken hierbei den Verdacht auf Pankreaszyste. — Wenn in der folgenden Darstellung der einzelnen Fälle der Durchleuchtung nicht genügend Rechnung getragen wird, so ist es nur dem Umstand beizumessen, dass besonders in den älteren Fällen über sie zu wenig aufgezeichnet ist. Es soll aber damit der Wert der Durchleuchtung nicht geschmälert sein.

Es folgt nun eine kurze Beschreibung unserer Fälle, wobei ich für Ueberlassung der betreffenden Krankengeschichten den Herren Vorstehern der Chirurgischen und der Medizinischen Universitätsklinik in Basel meinen besten Dank ausspreche.

*Fall 1.* Auszug aus der Krankengeschichte der Chir. Universitätsklinik (Prof. DE QUERVAIN).

Karl B., 52 Jahre. Eintritt: 30. August 1913.

*Aus der Anamnese*: Seit 14 Jahren Magenkrämpfe. In letzter Zeit heftige Anfälle mit Fieber bis 38,4. Vorübergehend Eiweiss und Zucker (4%) im Harn. Allgemeine Schwäche. Nach dem Bericht des einweisenden Arztes «lokalisierte, kugelsegmentartige meteoristische Auftreibung im Epigastrium». Schmerzen im Oberbauch mit Ausstrahlung nach links.

*Röntgenaufnahmen am 1. Sept. 1913*:

1. Stehend nach Einnahme von Kontrastbrei: Der bis zur Mitte kontrastgefüllte Magen ist nach links verschoben. Die sichelförmige Krümmung der kleinen Kurvatur weist eine glatte Kontur auf. In Fortsetzung dieser Eindellung erkennt man

eine weichteilschattendichte Kontur, die sich bogenförmig über die Wirbelsäule nach rechts wendet. Der Bulbus duodeni befindet sich in Höhe des 2.—3. Lumbalwirbels (vgl. Fig. 2).

2. Aufnahme in rechter Seitenlage: Durch einen kreisförmig gestalteten Widerstand wird die mittlere Magenpartie von einem Anlagern an die Wirbelsäule ferngehalten.

3. Das 6-Stundenbild ergibt einen ganz geringen Magenrest, wobei die kleine Kurvatur mit glatter Kontur noch zu erkennen ist.

Fig. 2. Fall 1.

*Befund:* Es handelt sich um einen zystischen glattwandigen Tumor, der den Magen nach links verschiebt und die kleine Kurvatur kreisbogenförmig ausbuchtet, wobei der Bulbus duodeni nicht verschoben ist. Der durch die erste Aufnahme gewonnene Eindruck, dass es sich um einen zystischen Tumor handelt, wird durch die Aufnahme in Seitenlage bestätigt.

*Aus dem Operationsbericht* (Prof. de Quervain) vom 3. Sept. 1913: Medianschnitt vom Nabel zum Schwertfortsatz. Die Zyste erscheint nach oben vom Magen hinter dem Lig. gastrohepaticum, der Magen ist mit derselben verwachsen. Nach rechts reicht die Zyste unter die Leber, nach oben bis zum Zwerchfell, ist mit demselben aber nicht verwachsen. Es ist nicht möglich, dass Pankreas als solches abzutasten. Die Zyste führt direkt an die Hinterwand der Bauchhöhle. — Einnähen der Zyste in die vordere Bauchwand und Entleerung von ca. 1 Liter grünlichbrauner Flüssigkeit. Gallenblase mit Steinen gefüllt, mittels Schrägschnitt am rechten Rippenrand. Entleerung brüchiger Konkremente, die Cholecysttectomie wird unterlassen, um den Eingriff nicht zu komplizieren.

Der path.-anat. Bericht über die Untersuchung eines excidierten Wandstückes besagt, dass ausser mässig zellreichem Bindegewebe und einzelnen Leukozyten keine elastischen Fasern, kein Epithel nachgewiesen werden konnten.

Sehr guter postoperativer Verlauf mit konstantem Rückgang der sich aus der Fistel entleerenden Sekretmenge. Laut Bericht des Patienten ist nach $4^1/_2$ Monaten nach Spitalentlassung die Fistel endgültig zugeheilt.

*Epikrise:* Bei einem 52jährigen Manne ist es nach 14 Jahren Gallenleiden mit starken Anfällen und einmalig beobachtetem Eiweiss und Zucker im Harn zu einer kugelsegmentartigen Auftreibung im Epigastrium gekommen. Pankreasschmerz mit Ausstrahlung nach links und der positive Palpationsbefund lassen an Pankreaszyste denken. Die röntgenologische Untersuchung ergibt das eindeutige Bild eines extraventrikulären zystischen Tumors mit typischer Verdrängung des Magens nach links bei kreisförmiger Eindellung der kleinen Kurvatur und lässt die Vermutungsdiagnose Pankreaszyste erhärten. Bei der Operation erweist es sich, dass es sich um eine vom Pankreas ausgehende Zyste handelt, die dem gastrohepatischen Lokalisationstyp entspricht. — Für die 14jährigen Beschwerden bietet die steingefüllte Gallenblase Erklärung. Das Fehlen einer epithelialen Auskleidung und der negative Nachweis von Pankreasfermenten in der Zystenflüssigkeit lassen sie zu den Pseudozysten rechnen, die

auf Grund einer Pancreatitis und anschliessenden degenerativen Prozessen entstanden ist.

Dieser Typus von Pankreaszyste ist in der Röntgenologie der bekannteste, da das zuerst von SCHLESINGER (61) 1912 beschriebene Bild zur gleichen Art gehört, und in den Jahren, die seit jener Veröffentlichung und auch der Beobachtung des eben besprochenen Falles vergangen sind, haben sich analoge Fälle in der Röntgenliteratur derart gehäuft (ALBU 1, ESAU 17, MUZII 48, PÜSCHEL 56 u. a.), dass heute das Bild mit Verdrängung des Magens nach links und schalenförmiger Einfassung des glattwandigen Tumors mit grösster Wahrscheinlichkeit für eine vom Pankreas ausgehende Zyste angesehen werden muss. Es hat sich aber gezeigt, dass in so reiner Form, wie es das SCHLESINGER'sche Bild bietet, selten Bilder zur Darstellung kommen, weil schon an und für sich die gastrohepatische Art selten ist, dann aber auch diese oft Uebergänge zur retroventrikulären Form aufweist, die aber schon weit komplizierter zu deuten ist und weiterhin Gegenstand unserer Betrachtung sein wird. Bevor wir dazu übergehen, soll ein weiterer Fall g l e i c h e r Lokalisationsart, der auch sonst Interessantes bietet, behandelt werden.

***Fall 2.*** Auszug aus der Krankengeschichte der Chirurgischen Universitätsklinik (Prof. C. HENSCHEN).

Joseph G., 50 Jahre. Eintritt: 31. Okt. 1927.

***Aus der Anamnese:*** Seit ca. 2 Wochen verspürt Patient leichten Druck in der Magengegend. Vor 10 Tagen mit Schmerzen von der Arbeit zurückgekehrt. Seither leichte Temperaturen. Im Oberbauch machte sich in jenen Tagen eine druckschmerzhafte Vorwölbung bemerkbar.

***Aus dem Status:*** Mittelgrosser Mann in ziemlich stark reduziertem Ernährungszustand. Abdomen: Im Oberbauch findet sich median eine querverlaufende ca. doppeltfaustgrosse Resistenz. Im Bereich der Resistenz eine Dämpfung, welche nach oben absolut ist und nach unten in die Tympanie des Abdomens langsam übergeht.

Probefrühstück: Freie HCl 18, Ges. Acid. 30. Blut: Hb. 66%, Erythr.: 3,8 Mill., Leukoz: 14.840.

*Röntgenaufnahmen: 1. Nov. 1927.*

*1. Sofort nach Einnahme:* Der Magen weist eine Linksverdrängung auf. Die kleine Kurvatur ist in gleichmässiger längsoval verlaufender Linie eingedstellt. Von rechts her scheint sich ein Tumor mit glatter Oberfläche in den Magen einzuschieben. Der Bulbus duodeni ist rechts vom zweiten Lumbalwirbel, hingegen weist die präpylorische Partie des Magens Zeichen von Dehnung auf. Der Brei ist ins Duodenum bereits übergetreten (Fig. 3).

**Fig. 3. Fall. 2.**

*Das 2 Stundenbild* weist einen mässigen Rest von Kontrastbrei auf. Das Schleimhautrelief ist normal, eine feine glatte Kontur an der kleinen Kurvatur beweist ihre Intaktheit bei bestehender Linkseindellung.

*Befund:* Der Magen ist nach links durch einen extraventrikulären zystischen Tumor verdrängt, wobei der Bulbus duodeni keine abnorme Lokalisation aufweist. Dies beides

spricht für das Vorliegen einer Pankreaszyste. Keine Anhaltspunkte für ein Ulcus mit eventueller Perforation.

*Aus dem weiteren Verlauf:* Der Diastasenachweis im Harn (WOHLGEMUTH) ergibt einen äusserst positiven Befund, der auf Pankreasgangverschluss hinweist. (Die positive Ablesung erfolgt im 12. Röhrchen des in fallender Konzentration mit Stärkelösung versetzten Harns.) 5. Nov.: Die Temperatur ist gesunken, der Tumor scheint kleiner geworden zu sein und fühlt sich nicht mehr so prall an wie beim Eintritt des Patienten in die Klinik.. 11. Nov.: Da im Stuhl ein Ascaris abgegangen ist und in den Fäces Ascarideneier nachgewiesen werden — Chenosankur, auf die sich abends massenhaft Ascariden entleeren. Die noch zweimal ausgeführte Wohlgemuth'sche Reaktion ergibt normale Werte (Ablesung im 6. Röhrchen). 15. Nov.: Der Tumor im Oberbauch ist vollständig verschwunden, und der Patient fühlt sich beschwerdefrei, so dass der Austritt aus der Klinik erfolgt.

Gelegentlich vorliegender Arbeit (März 1936) gemachte Kontrollaufnahmen des Abdomens ergaben normale Verhältnisse, auch hat der ehemalige Patient weiterhin keine Beschwerden gehabt und fühlt sich gesund.

*Epikrise:* Bei einem 50jährigen Landwirt bildet sich aus völliger Gesundheit heraus im Verlaufe von 2 Wochen unter zunehmenden Schmerzen im Oberbauch ein zirkumskripter Tumor aus. Das Röntgenbild ergibt das typische Bild einer Pankreaszyste von gastrohepatischem Lokalisationstyp. Der positive Ausfall der Wohlgemuth'schen Reaktion, der in diesem Falle auf eine Verlegung des Ausführungsganges zurückgeführt werden muss, und nach H. MÜLLER (47) und MIRIZZI (45) bei Pankreaszysten von hohem diagnostischen Wert ist, kann sehr gut mit dem «massenhaften» Ascaridenabgang in Zusammenhang gebracht werden. Dabei scheint bei der den Ascariden eigenen Vorliebe, in dünne Gänge zu kriechen, eine Verlegung des Pankreasganges durch einen oder mehrere von ihnen zustande gekommen zu sein, worauf die Zystenbildung folgte.

Es findet sich auch in der Literatur ein von SEYFARTH (65) ausführlich zitierter Fall von DURANTE (ital. Chirurgen-

kongress 1893), bei dem es sich um ein Mädchen handelt, das wegen Schmerzen und Tumor im r. Hypochondrium zur Operation kam und die eine vom Pankreas ausgehende Zyste ergab, welche entfernt wurde. 2 Tage nachher erfolgte Exitus. Die Sektion ergab darauf, dass im Ductus Wirsungianus ein Ascaris eingeklemmt war. Der Verschluss des Ductus hatte eine Stauung des Pankreassekretes und dessen Ansammlung zwischen dem eigentlichen Pankreas und einer neugebildeten fibrösen Kapsel bedingt. Im weiteren Verlauf war es zu einer Erweichung der Drüse gekommen.

Glaube ich auf Grund des eindeutigen Röntgenbefundes, der auffällig positiven Wohlgemuth'schen Reaktion zur Zeit des deutlichsten manuellen Nachweises des Tumors und des ätiologisch wichtigen Ascarisfundes, zu dem sich ein ähnlicher Fall in der Literatur findet, die Annahme einer Pankreaszyste für gerechtfertigt, so muss auch noch auf ein anderes für Pankreaszysten typisches Symptom in diesem Zusammenhang hingewiesen werden.

Gelegentlich ist nämlich das völlige Schwinden von Pankreaszysten beobachtet worden (vgl. GROSS u. GULEKE 22), und diese Erscheinung wird vor allem den Pseudozysten und peripankreatischen Ergüssen zugesprochen (KÖRTE 36) und ist durch eine Entleerung in den Darm oder Resorption des Ergusses zu erklären. In einem von STEINDL u. MANDL (68) beschriebenen Falle zeigte bei Eröffnung des Abdomens eine unter entzündlichen Erscheinungen entstandene Zyste so stark fortgeleitete Pulsationen, dass ein retroperitoneales Aneurysma angenommen wurde und es bei der Probelaparatomie blieb. Nach 15 Tagen war aber die Zyste geschwunden. Ein ähnlich merkwürdiges Verhalten zeigte der von MINTZ operierte und von POLJAK (52) veröffentlichte Fall, bei dem eine mannskopfgrosse, vielkammrige Zyste nach Eröffnung des Abdomens sich präsentierte. Da aber eine Incision der vielkammrigen Zyste unzweckmässig erschien und eine Totalextirpation unmöglich war, wurde der Bauch wieder geschlossen. In der Folge konnte ein Kleinerwerden der Geschwulst beobachtet werden, bis zum völligen Schwund derselben nach fünf Jahren. — Die beiden zitierten Fälle aus der

neueren Literatur beweisen am augenfälligsten die Möglichkeit eines Schwundes der unter Pankreaszysten zusammengefassten Gebilde, und auch in unserem Falle spräche das Schwinden derselben allein für ihren pankreatischen Ursprung.

Entsprachen Fall 1 und 2 einem Lokalisationstyp mit der vorhin gegebenen Charakteristik im Röntgenbild, so zeigt der folgende Fall infolge stärkeren Kompressionsdruckes einer vornehmlich retroventrikulär sich entwickelnden Zyste schwieriger zu deutende Bilder.

*Fall 3.* Auszug aus der Krankengeschichte der Chir. Universitätsklinik (Prof. HOTZ).

Anna Sch., Hausfrau, 58 Jahre. Eintritt: 6. Januar 1923.

*Aus der Anamnese:* Patientin kam vor 6 Wochen wegen Verdacht auf Ca ventriculi auf die Chir. Klinik. Die Röntgenuntersuchung ergab damals einen ziemlich beträchtlichen 6-Stundenrest im Magen, aber keine besonders auffallende Konfiguration oder Lageveränderung desselben.

Daraufhin Probelaparotomie, die am Magen nichts Abnormes ergab. Das Pankreas schien etwas verdickt, fühlte sich derb an, worauf aus ihm eine kleine Probeexcision vorgenommen wurde, deren mikroskopische Untersuchung keinen krankhaften Befund ergab.

Infolge fortwährenden Druckes in der Magengegend und Schmerzen nach dem Essen erfolgte am 7. Dezember 1922 die Verlegung auf die Med. Klinik (Prof. R. STÄHELIN), wo besonders die starke Bauchdeckenspannung und die palpatorische Druckempfindlichkeit in der Umgebung der Narbe auffiel und eine neue Röntgenuntersuchung veranlasst wurde.

*16. Dez. 1922 Magendarmserie.*

*1. Aufnahme sofort nach Einnahme:* Der kontrastgefüllte Magen weist in seiner Gesamtheit ein bandartiges Aussehen auf, ist nach links verschoben, wobei die kleine Kurvatur eine zwar glatte, aber geschlängelt verlaufende Kontur aufweist.

*2. Aufnahme nach 2 Stunden:* Geringere Kontrastfüllung

des Magens, es fällt besonders in der mittleren Magenpartie eine intensive Schattenzerklüftung auf, wie sie bei Magencarcinomen und Sarkomen beobachtet werden kann. Die Magenform ist aber konstant geblieben und die aufgetretenen Füllungsdefekte können durch die effektvollere Pelottenwirkung eines extraventrikulär gelegenen Tumors erklärt werden bei geringerem Kontrast im Magen (Fig. 4).

Fig. 4. Fall 3.

*3. 6-Stundenbild:* In der oberen Magenpartie Kontrastbrei retiniert, in den unteren zwei Dritteln eine strichförmig ausgezogene Kontur sichtbar, welche einen kreisförmigen Bogen beschreibt und bis zum Bulbus duodeni reicht.

*Befund:* In den Bildern tritt deutlich eine von rechts und hinten einwirkende Kompressionswirkung auf den Magen zutage, die besonders im 1. und 6-Stundenbild infolge der

glatten und ausgeweiteten Kontur der kleinen Magenkurvatur für eine vom Pankreas ausgehende Zyste spricht.

Rückverlegung auf die Chir. Klinik.

*Aus dem weiteren Verlauf:* Zunahme des Leibumfanges bis zu 83 cm und gleichzeitige Steigerung der Druckempfindlichkeit im Oberbauch. Bei Eintritt in die Chir. Klinik wird in der Medianlinie über dem Nabel eine kindskopfgrosse Vorwölbung, welche Fluktuation erkennen lässt, nachgewiesen. Weder im Harn, Blut noch Fäces abnorme Befunde.

*Aus dem Operationsbericht:* Nach medialem Längsschnitt in der alten Narbe kommt man auf einen zystischen Tumor, der vom Pankreas ausgeht. Nach Probepunktion Einnähen der Zyste und darauf Punktion mit dem Trocart. Aspiration von 1600 ccm einer gelb-trüben Flüssigkeit. Drainage der Zyste und Verschluss der Bauchdecken in Etagen.

Die gewonnene Zystenflüssigkeit zeigt keine verdauenden Eigenschaften laut Bericht des Physiol. Instituts. Abnehmende Sekretion aus der Fistel, die nach 3 Monaten sich schliesst. Bei Austritt ist Patientin beschwerdefrei.

*Epikrise:* Eine 58jährige Frau kommt wegen Verdacht auf Magenca. zur Operation, die aber keine Bestätigung des Verdachtes ergibt. Probeexcision aus dem Pankreas. Im Laufe eines Monates entwickelt sich eine kindskopfgrosse fluktuierende Geschwulst im Epigastrium, die ausser unbestimmten Schmerzen weiter keine Symptome macht. Im Röntgenbild ist eine Linksverlagerung des Magens, bandförmige Ausziehung desselben sowie eine sehr starke Kompressionswirkung von hinten ersichtlich, die im 2-Stundenbild an intraventrikuläre Prozesse erinnert, im ganzen aber doch für eine vom Pankreas ausgehende Zystenbildung typisch ist. Das spontane Entstehen der Zyste, der negative Fermentnachweis lässt die Zyste in die Pseudozysten einreihen.

Erzeugten Zysten vom gastrohepatischen Typus eine Linksverlagerung des Magens mit kreisförmiger Eindellung der kleinen Kurvatur bei unverschobenem Bulbus duodeni, so sah man eben, wie sehr es auf den Grad der Ausbreitung des zystischen Tumors ankommt und wie bei mehr retroventriku-

lärer Lagerung grosse Füllungsdefekte am kontrastgefüllten Magen hervorgerufen werden können.

Während die rechts von der Wirbelsäule im Caput des Pankreas sich entwickelnden Zysten den Magen nach links verdrängen, schieben die in den links der Wirbelsäule gelegenen Abschnitten lokalisierten Zysten den Magen nach rechts und oben, während das Kolon und besonders seine Flexura lienalis nach unten verdrängt werden können. Die im linken Hypochondrium zur Ausbildung kommenden Zysten des Pankreas entsprechen dem sehr häufigen gastrokolischen Typus und zeichnen sich im Röntgenbild durch eine Rechtsverlagerung des Magens aus mit möglicher Eindellung der grossen Kurvatur. Ein typisches Beispiel dafür bietet der nächste Fall.

*Fall 4.* Auszug aus der Krankengeschichte der Chir. Univ.-Klinik.

Wilhelm M., 63 Jahre. Eintritt: 26. Juli 1924.

Die Erkrankung setzte vor acht Wochen mit zunehmender Appetitlosigkeit und Druck in der Magengegend ein. Vor 14 Tagen vom Hausarzt 3% Zucker im Harn festgestellt. Stuhlgang angehalten.

Eintritt in die Chir. Klinik. Links am Thorax ist die 8.—11. Rippe am Rippenbogen vorgewölbt, wobei das Abdomen in Fortsetzung der Thoraxwölbung etwas vorgetrieben ist. Leber und Milz palpabel und druckempfindlich. Im Harn kein Zucker und Eiweiss.

*Röntgenuntersuchung am 27. April 1925.*

*Durchleuchtung:* An Oesophagus und Cardia nichts Abnormes festzustellen. Der kontrastgefüllte Magen ist quer nach oben gelagert und weist eine konstante Impression an der grossen Kurvatur auf. Mässige Peristaltik, die über den ganzen Magen abläuft. Das Duodenum füllt sich langsam.

*Magendarmserie:*

*1. Nach Einnahme stehend:* Der Magen ist hochgradig nach rechts oben verdrängt. Er zeigt eine gleichmässig begrenzte linkskonkave Eindellung an der grossen Kurvatur.

Gleichzeitig weist die Flexura coli sinistra eine Dislokation nach links unten auf. Duodenum und Jejunumschlingen gefüllt und nach rechts unten zur Seite gedrängt.

*2. 2-Stundenbild:* Im Magen befindet sich ein kleiner Rest, Jejunum fast leer.

*3. 6-Stundenbild:* Magen leer, das Coekum ist gefüllt.

Fig. 5. Fall 4

*4. Aufnahme nach Kontrasteinlauf und Schlucken von Brei:* Die Flexura lienalis des Kolons ist nach unten stark verdrängt, das Kolon weicht einem von oben eindringendem Gebilde nach unten aus, während der Magen nach wie vor nach oben rechts verlagert ist (Fig. 5).

*Befund:* Durch einen im linken Hypochondrium lokalisierten Tumor von glatter Oberfläche wird der Magen nach rechts oben, die Flexura lienalis und der linke Querdarm nach unten verdrängt, während die Jejunumschlingen von rechts her den Tumor umlagern. Pankreaszyste?

*Aus dem weiteren Verlauf:* Ileussymptome. Patient befindet sich in äusserst dekrepidem Zustand, so dass von einer Operation abgesehen wird. Austritt in unverändertem Zustand auf Wunsch der Angehörigen. Exitus zu Hause. Es wird nur die Eröffnung des Abdomens gestattet. *Befund:* Im Schwanzteil des Pankreas ragt aus der Drüsensubstanz ein kugeliger zystischer Sack vervor. Durchmesser 15—17 cm. Inhalt: dickflüssige bräunlich schmierige Flüssigkeit. Ca. 500—700 ccm.

Ist es in den vorangehenden Fällen vornehmlich der Magen gewesen, der der Form und Lagervariationen bei Pankreaszysten unterworfen war, so lehrt unser letzter Fall, wie sich die Veränderungen auf das Duodenum und die praepylorische Magenpartie beschränken können.

*Fall 5.* Auszug aus der Krankengeschichte der Med. Univ.-Klinik (Prof. R. STÄHELIN). Nr. 175/35.

Josef B., Gymnasiallehrer. Eintritt: 28. Jan. 1935

Patient kommt unter der Einweisungsdiagnose einer akuten Magendarmstörung auf die Med. Klinik.

*Aus dem Status:* Mitelgrosser Mann im guten Ernährungszustand, pyknischer Habitus. Die Haut ist leicht gelblich; die Scleren ikterisch. *Abdomen:* nicht gespannt, das Bauchniveau überragt Thoraxniveau. Druckschmerz über dem Magen und den Flexuren des Kolons. Kein Ascites nachzuweisen, keine Darmsteifung zu spüren. Die Leber überragt um 2 Qf den Rippenbogen. Blutdruck 200/115.

*Aus der Anamnese:* Die jetzige Erkrankung habe mit kurzdauernden Anfällen von Bauchschmerzen, Brechen, Stuhl und Windverhaltung begonnen, die sich vor ca. 4 Jahren einstellten und ziemlich selten wiederholt hätten. Der letzte Anfall dieser Art hat am Tage des Eintritts morgens früh begonnnen.

*Einige Untersuchungsergebnisse:* *Harn:* kein Eiweiss, kein Zucker. Urobilinogen: +. *Fäces:* keine Muskelfasern, keine Parasiteneier. *Magensaft:* freie Hcl. 15, Ges. Acid. 25. Bilirubin in mg% (Enriques u. Sivo) 5,10. Takata + WAR: —

Senkung: 1 St. — 2 mm, 2 St. — 10 mm, 24 St. — 70 mm.

Diazo (nach Lepehne): 1 Kontr: —, 2. direkt: +, 3. direkt und indirekt: ++.

Fig. 6.

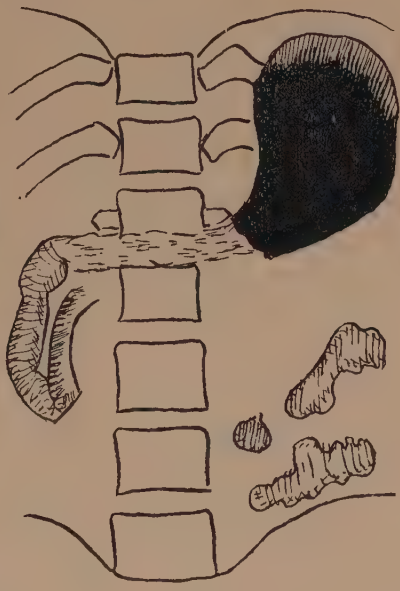

Fall 5.

Fig. 7.

*Aus dem Verlauf:* Eine suspekte Pankreasaffektion wird durch den normalen Ausfall der Wohlgemuth'schen Reaktion im Serum und negative Galaktoseprobe scheinbar entkräftet. Bilirubingehalt und Diazoreaktion sind wieder normal geworden. Patient weist zeitweise Ileussymptome auf.

*Röntgenuntersuchung:* 8. Febr. 1935.

*Durchleuchtung:* Der Magen entleert sich sofort ohne Peristaltik durch den offenen Pylorus. Das Barium bleibt an der

Uebergangsstelle zwischen absteigendem und aufsteigendem Duodenum stehen und erweitert dasselbe. Ein Bulbus bildet sich nicht aus. Die präpylorische Partie, an welcher keine Peristaltik besteht, setzt sich schlauchförmig direkt in das Duodenum fort, runde Ausbuchtung der ganzen Duodenalschlinge, die durch einen extraventrikulären Tumor bedingt zu sein scheint, ohne dass eine Loslösung des Magens von demselben möglich wäre.

*Uebersichtsaufnahmen (Fig. 6 und 7):* Sie zeigen einen grossen Magen mit schlauchförmiger präpylorischer Partie (besonders liegend — Fig. 7). Verschiebbarkeit des Pylorus um 2 Wirbelhöhen. Die Pars transversa duodeni ist nach rechts verschoben, durch starke Kompressionswirkung von aussen werden Pars inferior und Pars ascendens an die Pars descendens duodeni angelagert, wodurch die ausgeweitete Duodenalschlinge teils doppelt konturiert erscheint. Im 6. Stundenbild enthält der Magen noch einen geringen Rest.

Die *gezielten* Aufnahmen zeigen den peristaltiklosen distalen schlauchförmigen Magenabschnitt. Kein deutlicher Bulbus. Vergrösserung des Pankreasraumes.

*Röntgenbefund:* Der Befund spricht für organische Veränderungen an der präpylorischen Partie, d. h. Verwachsungen. Die fragliche Infiltration möglicherweise von extraventrikulärem Pankreastumor ausgehend. Der Pankreaskopf ist vergrössert und weitet gleichmässig die Duodenalschlinge aus.

20. Febr. 1935 Verlegung auf die Chir. Univ.-Klinik (Prof. C. HENSCHEN).

*Aus dem Status: Abdomen:* etwas aufgetrieben, vor allem in den oberen Partien, aber symmetrisch. Druckempfindlichkeit zwischen Nabel und Proc. xiph. diffus, dumpf, mässig stark. In der Tiefe diffus unsichere Resistenz zu fühlen. In der Gallenblasen-Duodenalgegend zweiter druckempfindlicher Punkt. Auch hier kein weiterer Palpationsbefund, vor allem kein Tumor.

*Aus dem Operationsbericht:* In Lumbalanästhesie. Obere mediane Laparatomie. Auf vorliegendem Netz reichlich stecknadelkopfgrosse Stippchen, zweifellos Nekrosaen. Transversum normal, ebenso der in der Tiefe liegende Magen. Ein Tumor

ist vorerst nicht sichtbar. Duodenum schwer zugänglich. Hinter dem Magen fühlt man das verdickte, stark vergrösserte harte Pankreas. Es wird durch die Bursa omentalis major freigelegt. In der Tiefe der Bursa findet sich eine zystische, sulzig gelbe oedematoese Veränderung der Pankreaskapsel. Auf Punktion entleert sich ein trüber gelb-grüner Saft, der nicht riecht. Dichte Abstopfung der Umgebung, darauf Incision der Pankreaskapsel, worauf sich unter Druck reichlich der geschilderten Flüssigkeit ergiesst (im ganzen ca. 800 ccm). Dadurch sinkt die Zyste zusammen, das Pankreas wird weicher, Einlegen eines Gummidrains.

Die Untersuchung des bei der Operation gewonnenen Pankreaspunktates hat keinen vermehrten Trypsingehalt (nach Gross und Fuld), keinen abnormen Diastasegehalt (8 Diastase-Einheiten nach Wohlgemuth) ergeben. Im Sediment liessen sich vereinzelte Leukozyten, Erythrozyten und Plattenepithelien, in den angelegten Kulturen (Hygienisches Institut) Staphylococcus albus und hämolytische Streptococcen nachweisen. Eiweissgehalt 5,0‰ (Essbach).

Laut Bericht des Path.-anat. Instituts handelt es sich beim eingesandten excidierten Fettgewebestück aus dem Netz um Fettnekrosen.

*Epikrise:* Bei einem 55jährigen Mann erfolgt ein heftiger schmerzhafter Anfall im Oberbauch, begleitet von Erbrechen, Uebelkeit und Ileussymptomen. Während der folgenden klinischen Beobachtung können keine eindeutigen Anhaltspunkte für das zugrunde liegende Leiden gewonnen werden. Die Röntgenuntersuchung bringt nun insofern Klarheit in die Diagnose, als der Verdacht auf einen vom Pankreas ausgehenden Tumor ausgesprochen wird. Bei der Operation erweist sich das Pankreas zystisch erweitert, besonders im Kopfteil.

Es kann angenommen werden, dass die Zyste zu den Degenerationszysten gehört, die auf Grund der anamnestisch wichtigen Schübe von akuter Pancreatitis entstanden war, indem es zu einer Degeneration und Kolliquation lädierter Drüsenläppchen gekommen ist und nachträglich infiziert wurde.

Das Besondere dieser Zystenentwicklung liegt darin,

dass sie zwar kein ausschliesslich für Zysten charakteristisches Bild bot, wohl aber infolge der kreisförmigen Ausdehnung des Duodenums und des Aneinanderdrängens von Pars descendens an die Pars ascendens duodeni die starke Kompressionswirkung des zystischen Tumors erkennen liess und infolge der röntgenologisch sichtbaren Stauung von Bariumbrei am unteren Kine des Zwölffingerdarms die ileusartigen Symptome des Patienten klärte.

Fassen wir kurz die röntgenologische Symptomatologie der von uns geschilderten Fälle zusammen, so sah man zweimal (Fall 1 und 2) eine kreisförmige glattbegrenzte Einbuchtung der kleinen Kurvatur von rechts her bei nach links verschobenem Magen und unverschobenem Bulbus duodendi, entsprechend dem Satz: «Pankreaszysten, die zwischen Leber und Magen sich entwickeln, verdrängen diesen nach links mit prägnanter rundlicher Eindellung der kleinen Kurvatur, der Pylorus bleibt aber — zum Unterschied von der Verdrängung durch Lebertumor — in der Regel an normaler Stelle» (LÜDIN 42).

Im Falle 3 nahm die Grösse des Tumors solch eine Ausdehnung an, dass es zu einer starken Kompressionswirkung auf die mittlere Magenpartie kam und infolge der unregelmässigen Schattenkonturen auch an intraventrikuläre Prozesse gedacht werden musste.

Die Entwicklung einer Pankreasschwanzzyste bedingte eine Verlagerung des Magens nach rechts oben mit linkskonkaver Impression der grossen Kurvatur, während das Kolon nach links unten, die Dünndarmschlingen nach rechts unten verdrängt wurden (Fall 4).

Im fünften Fall war bei etwas nach oben gedrängtem Magen vor allem das Duodenum kreisförmig deformiert, die starke Druckwirkung der Zyste äusserte sich aber in einem Schenkelbildung der unteren Duodenalabschnitte.

In der Folge soll versucht werden unter Miteinbeziehung der diesbezüglichen Literatur ein umfassenderes Bild von den möglichen Verdrängungserscheinungen durch Pankreaszysten an den Nachbarorganen und von der Differentialdiagnose gegenüber anderen Erkrankungen zu geben. — Laut der zitierten Statistik von MÜLLER (47) über 196 Fälle von Bauchspeicheldrüsenzysten aus der Zeitspanne 1912—1926 (wobei 31 Mal von der Röntgenuntersuchung Gebrauch gemacht worden war) konnte nur in 61 Fällen vor der Operation die richtige Diagnose gestellt werden. Es ist verständlich, dass in der Zeit seit 1926 sich die röntgenuntersuchten Fälle vermehrt haben, so dass heute kaum noch eine solche Untersuchung vermisst zu werden braucht. Die grosse Anzahl von Veröffentlichungen seither auch in der Röntgenliteratur (ASTIER et VERNET (3), ASSMANN (2), BERG (6), CONROZIER et DELAGE (12), FRIEDRICH u. HOESCH (18), FURRER (19), GERTH (20), HARING (26), HESS (29), KUDISCH (37), LUDIN (41, 42, 43, 44), MIRIZZI 45), MUZII (48), MONAUNI (46), NORDMANN (49), PORTA u. ROVERSI (53), POLJAK (52), SNEAD (67), SCHWARZ (64), TOUW u. BOEKELMANN (71), ZUCKSCHWERDT (77) hat die röntgenologisch beobachtete Kasuistik dermassen bereichert, dass eine Systematisierung der gewonnenen Beobachtungen uns lohnend erscheint.

Erwähnt sei noch die Bemerkung WOLFF's (73) aus dem Jahre 1911, die er bei Beschreibung einer d i r e k t röntgenologisch sichtbaren verkalkten und einer anderen auf das Gebiet der Bursa omentalis sich erstreckenden Pankreaszyste machte: «Die Zyste an sich gibt meist keinen von der Umgebung gut abgrenzbaren und eindeutigen Schatten. Dass man ihre Grenzen so scharf sieht, wird selten vorkommen. Aber die Röntgendurchleuchtung kann uns doch die Art der Dislokation der benachbarten Organe, namentlich wenn wir den Magen Dickdarm mit Luft oder Wismutbrei füllen, wertvolle Anhaltspunkte für die Diagnose liefern.»

In erster Linie hat sich der Magen als Hauptverdrängungsobjekt der Pankreaszysten erwiesen, was auch aus seinen engen anatomischen Beziehungen zur Bauchspeicheldrüse hervorgeht.

**Verdrängung des Magens nach links.**

Sie geht mit der bei unseren Fällen 1 und 2 erwähnten kreisförmigen Eindellung der kleinen Kurvatur einher, wobei der Tumor vom kontrastgefüllten Magen eingerahmt wird. Durch SCHLESINGER (61) ist das erste Bild dieser Art 1912 beschrieben worden. Die linke Kontur des Tumors zeichnete sich scharf ab, während die rechte gegen die Leber nur eine unscharfe Grenze aufwies. Der Befund brachte eine selten zu gewinnende Klarheit in die bis dahin unsichere Diagnose, und die Operation bestätigte die Einzelheiten des Röntgenbefundes.

ALBU (1) sah das Typische für Pankreaszyste in der «kranzförmigen» Umlagerung des Tumors durch den «seitlich flach zusammengepressten» Magen, PÜSCHEL (56) beobachtete, wie «in grossem links konvexen Bogen die Kontrastmahlzeit in den Magen fliesst und das Umfliessen eines raumbeengenden Gebildes, welches die kleine Kurvatur stark nach links verdrängte». In der Darstellung von ESAU (17) ist die Zyste hoch oben im linken Subphrenium lokalisiert, und das entsprechende Bild gibt ein besonders eindrucksvolles Beispiel der Linksverdrängung des Magens. — Die Fälle von MUZII, ASTIER et VERNET (3) u. a. gehören auch zu diesem Typus, der im Röntgenbild vorerst an Pankreaszyste denken lassen muss.

Nach ASSMANN (2) ist neben Form, Sitz und Grösse der Pankreasgeschwulst auch die primäre Magenform für das Bild bestimmend, und es wird eine mehrfach beobachtete «rechtwinklig gestaltete Magenform» erwähnt, die besonders an der kleinen Kurvatur sich äussert und durch Druck des Pankreastumors auf den Koppusabschnitt eines angelhakenförmigen Magens erklärt. Das entsprechende Bild einer Pankreaszyste, welche ausserdem die Flexura duodenojejunalis komprimierte, findet sich auch bei ASSMANN.

*Differentialdiagnostisch* muss zunächst an Zysten anderer Genese gedacht werden, dabei zeichnen sich die Blut- und Lymphzysten des Mesenteriums durch eine hochgradige Beweglichkeit aus, die meist den Pankreaszysten fehlt.

Niere und Milz als Ursprungsort scheiden aus wegen Linksverlagerung des Magens (SCHLESINGER 61), doch zeigte der Fall von ESAU (17) mit der hochgradigen Linksausbuchtung des Magens, dass eine Nebennierenzyste für möglich gehalten wurde.

Ergibt sich aus dem Röntgenbild eine weichteilschattendichte Abgrenzung nach rechts (Fall 1) gegen den Leberrand, so scheidet die Mögilchkeit eines Tumors oder Echinokokkuszyste (Eosinophilie des Blutbildes und Echantigenreaktion!) der Leber aus. Ist eine solche Abgrenzung nicht möglich, dann ist auf die Lokalisation des Bulbus duodeni zu achten, der in der Regel nur bei Pankreaszysten gastrohepatischer Art unverschoben bleibt (LÜDIN 42). Unter Umständen, bei Fehlen klinischer Symptome, die auf die Möglichkeit einer Pankreaszyste hinweisen, wird an ein Angiom zu denken sein, wie es von LÜDIN (42) beschrieben wurde und infolge seines Ausganges von der linken Zwerchfellkuppe eine Linksverdrängung des Magens mit glattwandiger Kontur der kleinen Kurvatur bedingte.

Sowohl bei dieser Lokalisationsart der Zysten als auch den anderen lassen sich im Hinblick auf die Abgrenzung der Pankreaszysten von malignen Tumoren, welcher Art und Ursprungs sie auch seien, gewisse röntgenologische Unterscheidungsmerkmale dahin summarisch formulieren, als

1. die grossen Zysten durch die von ihnen bedingten Verdrängungen leicht erkannt werden,
2. die Zyste eine glatte, regelmässige Kontur zeigt,
3. das Reliefbild von Magen und Darm bei extraintestinalem zystischen Tumor eine normale Schleimhautzeichnung aufweist,
4. bei Lagewechsel und Kontrollaufnahme, die ehedem durch die Zyste eingedellte Partie sich wieder füllen kann,
5. der Ablauf von Peristaltikwellen über die Stelle des Schattendefektes für Zyste spricht.

Die Glattwandigkeit der Pankreaszyste als Symptom

ihrer Gutartigkeit muss insofern eine Einschränkung erfahren, als Übergänge zur Malignität (GROSS u. GULEKE 22) bekannt sind und von HESS (29) auch der röntgenologisch beobachtete Fall eines glattwandigen zystischen Tumors des Pankreaskopfes beschrieben ist, der sich bei der histologischen Untersuchung als Adenocarcinom erwies. — In Bezug auf die Ausweitung der Duodenalschlinge (élargissement du cadre duodenal — GUTMANN et JAHIEL 24) durch Pankreaskopfkarzinome glaubt TILLIER (70) eine solche nur den zystischen Verdrängungen des Pankreas zusprechen zu können, während sich im Gegenteil neoplastische Veränderungen mehr durch retraktive Eigenschaften und Symptome der Zerrung im Röntgenbilde auszeichneten. — Die oben genannten Unterscheidungsmerkmale dürften aber hierbei die gleiche Gültigkeit haben.

**Scheinbare Füllungsdefekte des unverschobenen Magens durch Druck von Pankreaszysten.**

Infolge retroventrikulärer Ausdehnung von Pankreaszysten mit primärem Sitz im Körper der Bauchspeicheldrüse wird sich die Pelottenwirkung der kompromierenden Zyste je nach Füllungszustand des kontrastgefüllten Magens auf dem Bilde geltend machen (Fall 3) und je nach Aufnahme im Stehen oder Liegen wechselnd sein. Es wird von KUDISCH (37) empfohlen, zur besseren Sichtbarmachung eines solchen Defektes vor dem Durchleuchtungsschirm den Patienten den Bauch einziehen zu lassen. Der scheinbare oder temporäre Füllungsdefekt, hervorgerufen durch die von hinten andrängende Zyste, kann dabei so gross sein, dass eine regelmässig begrenzte Aussparung der ganzen mittleren Magenpartie hervorgerufen wird (KATSCH 35, vgl. Fig. 8, ASSMANN 2), fast der ganze Magen «leergedrückt» werden (FRIEDRICH und HOESCH 18) und auch nur ein kranialwärts verdrängter Zipfel des Fornix übrigbleiben kann, der eine distale scharfe sichelförmige Grenze aufweist (in: SCHINZ, BAENSCH u. FRIEDL 62, Abb. 2131.). Diagnostische Schwierigkeiten machen aber eher kleine Füllungsdefekte am sonst unveränderten Magen, wobei eine durch Adhärenzen

unregelmässig gestaltete Kontur an maligne Prozesse denken lässt (FURRER 19 — Annahme einer carcinomatösen Pylorusstenose). Die ganze praepylorische Partie des Magens kann mittels scharfer Linie vom übrigen Magen wie weggewischt erscheinen, die «enorme Beeinflussbarkeit des Inhalts» und Untersuchung in rechter Seitenlage und dadurch bedingter Andrang des Inhalts gegen den Pylorus sollen aber den Unter-

Fig. 8.

Fig. 9.

Fig. 10.



Fig. 11.

Fig. 8: Aussparung d. Magens durch Pankreaszyste; skizziert nach **Katsch** (35)
Fig. 9: Hochdrängung des Magens; nach **Cumbo** (14)
Fig. 10. Herabdrängung des Magens durch eine Pankreaszyste; nach **Gross** (22).
Fig. 11: Verlagerung des Kolon transversum nach oben durch Pankreaszyste; nach **Zondek** (76).

sucher über die retroventrikuläre Natur des Tumors nicht im Zweifel lassen (SCHWARZ 63).

In differentialdiagnostischer Hinsicht gelten auch die früher geäusserten Möglichkeiten, vermehrt um die von Niere und Milz ausgehenden Erkrankungen, die weiter besprochen werden.

**Verdrängung des Magens nach rechts durch Pankreaszyste.**

Diese wird durch Pankreasschwanzzysten bedingt, wobei sich mit der Verlagerung nach rechts und oben eine Verdrängung des Kolons nach links unten verbindet (Fall 4). Die normalerweise konvexe grosse Magenkurvatur kann eine mässige bis ausgeprägte (ASSMANN 2) linkskonkave Einbuchtung zeigen und bei entsprechender Druckwirkung kann die Bildung eines Kaskadenmagens hervorgerufen werden (KUDISCH 37), wie auch die von französischen Autoren als «bilocution» bezeichnete Zweiteilung des Magens.

Die Pankreaszysten, welche die Verdrängungserscheinungen hervorrufen, nehmen ihren Ursprung in den links der Wirbelsäule gelegenen Partien der Bauchspeicheldrüse und entsprechen bei ihrer Ausbildung der Species gastrocolica (LAZARUS). Mehr als bei anderen Lagerungsvariationen ist bei der gastrokolischen Art die entsprechende Druckwirkung auf das Kolon nebst Verdrängung des Dünndarms in Betracht zu ziehen. Gleichzeitige Magenfüllung und Kontrasteinlauf vermögen am besten bei dieser Form die zystische Gestalt des Tumors erfassen (ASSMANN 2, Fall 4).

*Differentialdiagnose:* Zystenbildungen der linken Niere und Nebenniere, Hydronephrose links, aber auch Zysten der Milz und Vergrösserungen derselben sind die hauptsächlichsten auszuschliessenden Möglichkeiten bei Verdacht auf Pankreaszysten der gastrokolischen Art.

Während Pankreaszysten nach Tiefertreten durch Inspiration sich manuell fixieren lassen (sog. MINKOWSKI'scher Handgriff), weist die Milz eine synchrone Verschieblichkeit mit dem Diaphragma auf, und auf diese Weise ist unter Umständen eine Abgrenzung von Milzaffektionen aber ebenso von Leberzysten möglich.

Grösste Aufmerksamkeiten verdienen die Nieren und Nebennieren-Tumoren, vor allem die Hydronephrose, welche ähnliche Röntgenbefunde hervorrufen und auch im klinischen Verhalten von Pankreaszysten nicht unterscheidbar sein kann, weil durch Verdrängungserscheinungen von seiten der Pankreaszysten ausgesprochene Nierensympto-

me wie Albuminurie, Hämaturie (durch Kompression der Vena renalis) selbst Anurie, aber auch verlangsamte Farbstoffausscheidung (TOUW u. BOEKELMANN ) und verunmöglichter Ureterkathetrismus auf der linken Seite beobachtet worden sind. Dagegen werden negative Harnbefunde für das Vorliegen einer Pankreaszyste gedeutet (v. REDWITZ 58). — Pyelographie wird in diesen Fällen auch versucht werden.

### Verdrängung des Magens nach oben.

Ist mit der Rechtsverlagerung bei Pankreasschwanzzysten auch meist eine Verlagerung nach oben verbunden, so sieht man auch reine Hochdrängung des Magens mit konkaver Eindellung der horizontal gestellten grossen Kurvatur, wobei unter maximaler Distension des lig. gastrocolicum der untere Rand des quer liegenden Magens in Höhe des 1. Lendenwirbels das Querkolon in Höhe des 5 sich befinden kann und die rundliche Tumorgestalt durch die seitlich verdrängten Dünndarmschlingen ersichtlich wird (BALLIN u. SALZSTEIN 4).

Gleichfalls eine Verdrängung des Magens nach oben mit rundlicher Eindellung der grossen Kurvatur und gleichzeitige Dehnung des anschliessenden Duodenum durch die obere Zirkumferenz der runden Zyste, weist der Fall von CUMBO (14) auf bei gleichzeitiger Verdrängung des Querkolons nach unten (vgl. Fig. 9).

### Verdrängung des Magens nach unten.

Der Magen kann gemeinsam mit dem Duodenum nach unten verdrängt werden, indem er «als enger Schlauch die Zyste umrankt» (GROSS 21). Durch hochgradige Herabdrängung des Magens durch die Zyste, die sich über ihm entwickelt, ist er besonders in seiner Funktion beeinträchtigt und eine durch Breiretention beobachteter 10 - Stundenrest (GROSS 21) zeugt von der starken Kompressionswirkung und sekundären Ektasie des Magens (vgl. Fig. 10).

Neben dem Magen, dessen Verdrängung durch Pankreaszysten nach links, rechts, oben, unten und vorne

(durch Aufnahmen in Seitenlage zur Darstellung zu bringen) möglich ist, wird auch das Duodenum dem Drucke der andrängenden Zyste ausgesetzt.

## Duodenum.

Das Duodenum umfasst den Pankreaskopf, und es ist verständlich, dass bei jeder Volumzunahme des Kopfes die Duodenalschlinge eine rundliche Ausweitung erfährt und der Zystencharakter durch seine regelmässige Kontur sich auch hier auszeichnet. Wie Fall 5 zeigt, vermag sogar die von links nach rechts sich ausdehnende Zyste die Pars ascendens duodeni an die Pars descendens zurückzudrängen, so dass es zur teilweise doppelten Einrahmung des zystisch veränderten Pankreaskopfes kommt. Neben der Auseinanderdrängung des Duodenalbogens ist auch mehrfach eine Hochdrängung des Magens beschrieben (CONROZIER et DELAGE 12, TILLIER 70), wobei die pars superior duodeni bis an die vordere Bauchwand verdrängt erscheinen kann.

Als weiteres Duodenalzeichen wird die Dauerfüllung als sekundäre Folge eines Druckes auf die Flexura duodenojejunalis beschrieben (DORNER 15, HOERHAMMER 31, ASSMANN 2). Doch ist dies Zeichen allein sehr schwer als für Pankreaszyste typisch anzusehen, weil bei den mannigfachen intestinalen und extraintestinalen Ursachen dieser Stenose keine eindeutigen Schlüsse aus ihm gezogen werden können. Es seien nach ASSMANN (2) nur einige Ursachen genannt: Erkrankungen des Duodenums auf tuberkulöser und carcinomatöser Grundlage, Gallensteine, Askariden, Tumoren der Nieren und Nebennieren, Pankreasveränderungen entzündlicher Art als auch Tumoren desselben.

*Differentialdiagnose:* Die kreisförmige Ausladung des Duodenums bietet bei glatter Kontur auch andere Möglichkeiten. So wurde am hiesigen Institut bei einem Patienten mit unbestimmten Magenbeschwerden im Röntgenbild eine bogenförmige Eindellung und leichte Hochhebung des praepyloerischen Magenteils mit Ausweitung der Duodenalschlinge beobachtet und an Pankreaszyste gedacht (LÜDIN

44). Bei der Operation wurde aber ein Aneurysma der Bauchaorta festgestellt, das den Pankreaskopf nach vorne drückte. — Da die Zysten oft eine durch die Bauchaorta bedingte Pseudopulsation aufweisen, sind sie auch umgekehrt wie im früher zitierten Fall von STEINDL. u. MANDL (68) für Aneurysma gehalten worden und das mögliche Verschwinden einer solchen Pseudopulsation in Knieellenbogenlage (PEPPER 51) liess einmal die Diagnose Aortenaneuryasma ausschliessen.

Auch tuberkulöse Pankreastumoren (ASSMANN 2, LETULLE et AUBOURG 40) können zystenähnliche Bilder ergeben. BENHAMOU u. MONTPELLIER (5) dachten an Pankreaszyste beim Vorliegen eines malignen Pankreaskopftumors von Kindskopfgrösse.

## Kolon.

Das Kolon kann auch dem Druck der sich ausdehnenden Zyste unterworfen sein, wie aus der Beschreibung der gastrokolischen Form hervorgeht. Daneben kann es für sich allein eine Verdrängung erfahren. **Verdrängung nach unten:** linksseitig geht sie meist mit der Verdrängung des Magens nach oben einher (ASSMANN 2, v. REDWITZ 58, Fall 4). Rechtsseitig klärte sie in Verbindung mit der kreisförmigen Verbreitung des Duodenums die Diagnose im Fall von SMITH (66), in dem bis zur röntgenologischen Untersuchung keine Anhaltspunkte für das vorliegende Leiden infolge der sehr unbestimmten klinischen Symptome gewonnen werden konnten. Eine starke Kompression und Verlagerung ist aus einer Abbildung bei SCHINZ, BAENSCH u. FRIEDL (62) ersichtlich.

Die bei Gelegenheit der Pankreasschwanzzysten erwähnten differentialdiagnostischen Möglichkeiten beziehen sich auch insbesondere auf die Kolonverdrängung nach unten und der linksseitige besonders tiefe Sitz soll eher für Hydronephrose sprechen (TOUW u. BOEKELMANN), doch lehrt andrerseits die Beobachtung von HESS (29), dass selbst rechterseits ein über der Darmschaufel röntgenologisch festgestellter rundlicher Tumor, der für ein Hypernephrom einer Wanderniere gehalten wurde und sich bei der Operation

als Cystadenocarcinom des Pankreaskopfes erwies, was für ein Senkungsvermögen Pankreaszysten besitzen können.

Wird bei der gastrokolischen Form das Kolon nach unten verdrängt, so kann bei der mesokolischen Form entweder das Kolon v o r der Zyste gelegen sein, dieselbe aber auch von o b e n oder u n t e n begrenzen. Eine Begrenzung durch das Kolon transversum von oben zeigt der Fall von ZONDEK (76) (vgl. Fig. 11), in dem der gute Ausfall der Nierenfunktionsprüfung eine Hydronephrose ausschliessen liess, so dass eine Mesenterial- oder Pankreaszyste vor der Operation angenommen wurde. — Die Verwechslung mit Ovarialzysten (TOUW u. BOEKELMANN 71, PRIMROSE 55) soll sich aus den anamnestischen Angaben über die Wachstumsrichtung vermeiden lassen, indem das Aufsteigen des Tumors für Ovarial-, das Hinabsteigen für Pankreaszyste spricht. Auch Beckenhochlagerung und dadurch bedingtes Zurückgleiten der Pankreaszyste wird als diagnostisches Hilfsmittel erwähnt (HARTMANN, zit. nach ROTON 60).

Sind in der vorhergehenden Darstellung aus systematischen Gründen die einzelnen röntgenologischen Symptome gesondert behandelt worden, so muss doch hervorgehoben werden, dass stets alle Erscheinungen von e i n e m Gebilde ausgehen, «es zeigen die eingedellten Konturen der verschiedensten Organe den gleichen Radius, sieht man die Eindellung als Kreisbogen oder Kugelsektor an» (HARING 26), und daher ist der Gesamteindruck, gewonnen aus der Durchleuchtung und der Bildanalyse, massgebend.

Die einzelnen Formen entsprechen dagegen nicht stets e i n e m Typus, sondern können in Verbindung mit einem anderen auftreten: so wird die bandartige Zusammendrängung des Magens in dem Falle, wo sich Species gastrohepatica und gastrocolica kombinierte beschrieben und wo die Pankreaszyste oben das Omentum minus, unten das lig. gastrocolicum zur Vorwölbung brachte (POLJAK 52). In anderen Worten findet diese Kombinationsform Erwähnung im Lehrbuch von SCHINZ, BAENSCH u. FRIEDL (62): «Wird die

Zyste durch den darüberziehenden Magen taillenförmig geschnürt, so drängt der obere Teil der Zyste den Magenkörper nach links, der untere, der gegen das Mesokolen vorwächst, hebt die pars praepylorica nach vorn oben und drängt die Flexura duodenojejunalis nach unten.»

Aus praktischen Gründen wurden sowohl die echten Zysten als auch die Pseudozysten mit «Pankreaszysten» bezeichnet, es beanspruchen aber die infizierten gashaltigen Pseudozysten und Bursaabszesse besonderes röntgenologisches Interesse, weil sie im Bild direkt sichtbar sein können. Sie zeichnen sich durch einen Flüssigkeitsspiegel mit darüber befindlicher Gasblase aus und brauchen daher nicht allein infolge der Verdrängungserscheinungen diagnostiziert zu werden. Es lokalisieren sich die Pseudozysten in der Regel im Bereich der Bursa omentalis und sollen nach KOHLMANN (zit. bei ASSMANN 2) in einem gewissen Abstand mit der Kuppe vom Zwerchfellbogen entfernt sein, doch erreichen sie auch diesen bei genügender Gasspanhung (BITTORF 7, HARING 26). Bei Lagewechsel macht das Niveau denselben mit. — Auf Grund dieser direkten Sichtbarkeit ist dieDiagnosestellung auf infizierte Pankreaszyste möglich (COHN 11) und wie ein neuer Fall von MONAUNI (46) zeigt, konnte dank günstiger Umstände eine direkte Kontrastdarstellung einer Pseudozyste und die röntgenologische Feststellung eines Pankreassequesters möglich werden. Dabei handelte es sich um eine eitrige Pankreaspseudozyste von gastrokolischem Lagetypus, welche in den Magen perforiert war und den Uebertritt von Kontrastbrei in die Zystenhöhle ermöglichte. — Ist der Nachweis dieser Zystenart auch nicht schwierig, so ist die Deutung aber nicht immer leicht, weil Darmperforationen auch ähnliche Höhlenbildungen hervorrufen können.

Dem direkten Nachweis im Röntgenbild unterliegen auch die mit Kalksalzen inkrustierten Pankreaszysten, finden sich aber nur bei schon lang bestehenden Tumoren, wie im Fall von WOLFF (73), in welchem nach dem Röntgennachweis eines verkalkten Tumors im linken Epigastrium an einen von der Niere oder der Magenhinterwand ausgehenden Tumor

gedacht wurde, der sich bei der Operation als Pseudozyste des Pankreas erwies.

## Zusammenfassung.

1. Es werden fünf am Basler Univ.-Röntgeninstitut untersuchte Fälle von Pankreaszysten mit Wiedergabe der am wichtigsten erscheinenden Punkte aus den Krankengeschichten mitgeteilt und epikristisch betrachtet.
2. Das Fehlen eines pathognomonischen Krankheitsbildes — so wertvoll auch jedes der kurz genannten klinischen Zeichen ist — lässt um so wichtiger die Röntgenuntersuchung erscheinen, die in Analogie zu den dargestellten anatomisch möglichen Lagerungsarten der Pankreaszysten typische Bilder von Lage und Formvariationen der kontrastgefüllten Nachbarorgane gibt.
3. Die verschiedenen Röntgenbilder bei Pankreaszysten und Pseudozysten — wobei die mitgeteilten Fälle 4 Typen entsprechen — werden unter Miteinbeziehung der erreichbaren Literatur systematisch behandelt und jeweils ihre Differentialdiagnose zu mannigfachen Erkrankungen intra- und extraperitonealer Organe erwähnt.

## Literaturverzeichnis.


1. ALBU, A. Zur Diagnostik der Pankreaszysten Berl. Klin. Wochenschr. 1918, S. 307.
2. ASSMANN. Die klinische Röntgendiagnostik der inneren Erkrankungen. IV. Aufl. Berlin, 1934.
3. ASTIER et VERNET. Image radiologique d'un pseudo-cyste hématique du pancréas. Bull. Soc. Radiol. méd. France 1935, 23 p. 315—319.
4. BALLIN, M. u. SALTZSTEIN, H. Pancreatic cyst following cholecystectomy. J. of the Am. Med. Assoc. 1921, Vol. 76 p. 1484.
5. BENHAMOU, E. et MONTPELLIER, J. Cancer du pancréas à forme pseudosplenomégalique. Arch. des Mal. Appar. digest 1932. Vol. 22 p. 21—29.
6. BERG, H. H. Röntgenuntersuchungen am Innenrelief des Verdauungskanals. Thieme, Leipzig 1931, S. 114.
7. BITTORF. Ueber Abszesse im Saccus omentalis nach Pankreasnekrose. Mitteil. aus d. Grenzgeb. d. inn. Med. u. Chir. Bd. 26.
8. BORELLI, F. Centributo clinico radiologico allo studio delle cisti del pancreas. Radiol. med. Bd. 14. Ref. Zbl. Radiol. Bd. 5. S. 196.
9. CHIAROLANZA, R. La cisti del pancreas Arch. Soc. ital. Chir. 1935. Ref. Zbl. Radiol Bd. 20. S. 345.
10. CHODKOWSKI. Ueber Pankreaszysten Polski Przgl. chir. 1932.
11. COHN, A. Beiträge zur Chirurgie des Pankreas. Bruns' Beitr. zur klin. Chir. 1922. Bd. 127, S. 177.
12. CONROZIER et DELAGE. Sur une Déformation du duodenum par un pseudo-kyste du pancréas. Bull. Soc. Radiol. méd. France 1933. 21 p. 140—142.
13. CORNING, H. Lehrbuch der topographischen Anatomie. Bergmann, München 1931. 16. u. 17. Aufl.
14. CUMBO, E. Un caso di cisti del pancreas. Atti Congr. ital. di Radiol. med. 1920. p. 162.
15. DORNER. Indurative Pancreatitis infolge Narbenbildung im Duct. pancreaticus, nebst Bemerkungen zur Röntgendiagnose D. Arch. f. kl. Med. B. 118.
16. ENGEL, A. and LYSHOLM, E. A new roentgenological method of pancreas examination and its practic. results. Acta. radiol. 1934 Bd. 15 p. 635—651.
17. ESAU. Die Bedeutung der Röntgendiagnose bei der Pankreaszyste. Fortschr. Röntgenstr. 1925. Bd. 33, S. 358.

18. FRIEDRICH, H. und HÖSCH, K. Röntgenologisch nachgewiesene Steine in einer Pankreaszyste. Fortschr. Röntgenstr. 1927. Bd. 36, S. 334.
19. FURRER, E. Ein Fall von Pylorusstenose infolge Pankreaszyste. Schweiz. med. Wochenschr. 1931, I, S. 162.
20. GERTH, F. Zur Frage der sog. «Pseudozysten» des Pankreas. Bursitis omentalis. Anatomische u. röntgenologische Befunde. Fortschr. Röntgenstr. 1935, Bd. 51. I. S. 8.
21. GROSS, O. Zur Röntgendiagnostik der Pankreaskrankheiten. Klin. Wochenschr. 1923. S. 1346.
22. GROSS, O. u. GULEKE, N. Die Erkrankungen des Pankreas. In: Enzyklopädie d. klin. Med. Springer, Berlin, 1924.
23. GRUBER. Handbuch der Pathologie, Anatomie u. Histologie von Henke u. Lubarsch. Springer, Berlin 1929. Bd. 5, II.
24. GUTMANN, R. et JAHIEL, R. Les signes radiologiques duodenaux des maladies du pancréas. J. de Radiol. et d'Electr. 1932 p. 307—315.
25. HANSER. Ueber Echinokokken des Pankreas. Bruns' Beitr. z. klin. Chir. Bd. 77, S. 360.
26. HARING, W. Die Erkrankungen der Bauchspeicheldrüse im Röntgenbilde Erg. d. med. Strahlenforsch. 1933. S. 407—458.
27. HARING, W. Die Röntgenuntersuchung des Pankreas. Med. Welt. 1934. S. 1579.
28. HERNHEISSER G. Ueber die Manifestation von Pankreaserkrankungen im Röntgenbild. Med. Klinik. 1922. S. 233.
29. HESS, E. Adenocarcinoma of the head of the pankreas. J. of the Amer. Med. Assoc. 1931, Vol. 96, p. 29.
30. HITZENBERGER, K. Die respiratorische Verschieblichkeit des Pankreas. Med. Klinik 1929, S. 634—635.
31. HOERHAMMER u. DORNER. Pankreaszyste. Münch. Med. Wschr. 1916. S. 1126.
32. JELEZAREFF zit. bei GULEKE.
33. JUDD, E. S. Cysts of the pancreas. Minnesota Med. St. 1921. zit. bei PRIMROSE (54).
34. JUDD, E. S., MATTSON, H., MAHORNER, H. R. Pancreatic cysts. Arch. of Surg. IV. 1931.
35. KATSCH. Normale und veränderte Form und Lage des Magens. In: Handbuch d. inn. Med. Herausg. v. Bergmann u. Stähelin. 2. Aufl. 1926, Bd. III.
36. KOERTE, W. Die Chirurgie des Pankreas. In: Handbuch der praktischen Chirurgie. Enke, Stuttgart 1929.
37. KUDISCH, B. Zur differentialen Röntgendiagnose der Pankreastumoren. Vestn. Rentgenol. 1929. Bd. 7, S. 347.
38. LAZARUS. Beitr. z. Pathologie u. Therapie der Pankreaskrankheiten. Zeitschr. für klin. Med. 1903. Bd. 51.
39. v. LEDEBUR. Ueber Pankreaszysten. Inaug.-Diss. Jena 1926.

40. LETULLE et AUBOURG. Bull. et mém. de la Soc. Radiol. 1914. Ref. Fortschr. Röntgenstr. Bd. 23, S. 104.
41. LÜDIN, M. Röntgenologische Demonstrationen. Schw. med. Wschr. Nr. 16. 1926.
42. LÜDIN, M. Die durch extraventrikuläre Ursachen bedingten Lage- und Formveränderungen des Magens. Ergebn. d. med. Strahlenforsch. 1930, Bd. IV, S. 1—40.
43. LÜDIN, M. Die Röntgenuntersuchung bei Pankreaserkrankungen. Schw. med. Wschr. 1934, Nr. 29, S. 692.
44. LÜDIN, M. Demonstration. Sitzung der Schweiz. Röntgen-Ges. Montreux 1935.
45. MIRIZZI, P. Diagnostic des tumeurs kystique du pancréas. Importance des rayons X et de la réaction de Wohlgemuth. Rev. sud-amér. Med. 1930, p. 236. Ref. Zbl. Radiol. Bd. IX.
46. MONAUNI, J. Beitrag zur Röntgendiagnose der Pankreaszysten. Röntgenpraxis 1935, Bd. 7, S. 31—35.
47. MÜLLER, H. Zur Lehre von den Pankreaszysten. Arch. f. klin. Chirurgie. 1926, Bd. 143, S. 285—330.
48. MUZII, M. Calcolosi biliari e cisti del pancreas. Arch. di radiol. 1926, p. 577—583.
49. NORDMANN. Zbl. f. Chir. 1931, S. 3047. Bd. 3.
50. OSER, L. Die Erkrankungen des Pankreas. Spez. Pathol. u. Therap. Nothnagel. Bd. 18, zit. bei TOUW u. BOEKELMANN.
51. PEPPER. zit. bei GROSS u. GULEKE (22).
52. POLJAK, B. Zwei Pankreaszysten. Latvijas Ārstu Žurn. 1929, Nr. 3/4.
53. PORTA, R ed ROVERSI. L'indagine radiologica nelle malattie del pancreas. Torino Ediz. Minerva 1934.
54. PRESSER. Zur Diagnose und Differentialdiagnose der Tumoren des Körperschwanzteiles des Pankreas. Fortschr. Röntgenstr. 1929. 40. Kongressh., S. 60.
55. PRIMROSE, A. Pancreatic cysts and Pseudocysts. Surg. Gynec. and Obstetr. 1922. Vol. 34, p. 431.
56. PÜSCHEL. Zur röntgenologischen Diagnostik der Pankreaserkrankungen. Fortschr. Röntgenstr 1919. Bd. 27, S. 495.
57. v. REDWITZ. Beobachtungen u. Erfahrungen in zwei Fällen von Pankreaszysten. Arch. f. klin. Chir., Bd. 140, S. 501.
58. v. REDWITZ. Zur Erkennung und Behandlung von Pankreaszysten. Schw. med. Wschr. 1935, I. S. 42—45.
59. RICARD. C. r. de la Soc. de Chir. de Paris 1902, zit. bei ROTON.
60. ROTON, J. Les kystes hydatiques du pancreas. Thèse Bordeaux 1905.
61. SCHLESINGER, E. Ein Beitrag zur Bewertung der Röntgenuntersuchung bei der Diagnose von Pankreaszysten. Med. Klinik 1912, S. 1027.
62. SCHINZ, H., BAENSCH, W., FRIEDL, E. Lehrbuch der Röntgendiagnostik. Thieme, Leipzig. III. Aufl. 1932.

63. SCHWARZ, G. Zur Symptomatologie der Pankreaszysten. Wien. klin. Wschr. 1929, I., S. 561.
64. SCHWARZ, G. Extraventrikuläre Tumoren. In: Lehrbuch der Röntgendiagnostik. Herausg. A. Schittenhelm, Berlin 1924.
65. SEYFARTH, C. Parasiten im Pankreas. Zentralbl. f. Bakteriol. Parasiten- u. Infektionskrankheiten. 1921. Bd. 85, S. 27.
66. SMITH, D. Pancreatic cysts. Brit. med. Journ. 1933, I, p. 11.
67. SNEAD, LAWRENCE. Traumatic cysts of the pancreas. Amer. J. Röntgenol. 1933, Vol. 30, p. 503.
68. STEINDL u. MANDL. Ueber Pankreaszysten. Deutsche Zeitschr. f. Chir. 1920, S. 285, Bd. 156.
69. TANDOJA. Rari segni radiologici del pancreas. Arch. Radiol. 1928. Bd. IV, p. 296.
70. TILLIER. Du diagnostic radiologique des tumeurs du pancréas. Bull. Soc. Radiol. méd. France, 1933, Vol. 21, p. 623—626.
71. TOUW, J. R. A. en BOEKELMANN, W. A. Pankreaszysten. Geneeskundige Bladen. 1928. Bd. 26, S. 271—349.
72. WEGELIN. Zur Genese und Einteilung der Pankreaszysten, Zbl. f. allg. u. path. Anatomie. 1920. Vol. 31, S. 568.
73. WOLFF, E. Pankreaszysten und Pseudozysten. Bruns' Beitr. z. klin. Chir. 1911, Bd. 74.
74. WYSS, A. Beitrag zur Kenntnis zystischer Pankreastumoren. Inaug.-Diss. Basel, 1904.
75. YAMANE. Beiträge zur Kenntnis der Pankreaszysten. Bern: Akad. Buchhandlung P. Haupt. 1921.
76. ZONDEK, M. Zur Diagnose der Nieren und Bauchtumoren. Berl. klin. Wschr. 1921 Nr. 33 S. 951.
77. ZUCKSCHWERDT, L. Röntgenologisch geklärter Fall von Pankreassteinen und Pankreaszyste. Fortschr. Röntgenstr. 1929. Bd. 39, S. 469.

Spiestuve „Vārds" Rīgā, Peldu ielā 24